Aus dem Pathologischen Institut der Universität Göttingen.
Vorstand: Professor Dr. Gg. B. Gruber.

Beitrag zur Frage der Plattenepithelbefunde in Schilddrüsen.

Dissertation

zur Erlangung des Doktorgrades der Medizinischen Fakultät der Universität zu Göttingen

vorgelegt am 10. 12. 1940

von

Waldemar Loytved
aus Unna i. Westf.

Göttingen 1941

Buchdruckerei Martin Saß & Co., Göttingen.

Dekan: Prof. Dr. Stich.

Berichterstatter: Prof. Dr. Gg. B. Gruber.

Tag der mündlichen Prüfung: 10. Dezember 1940.

Wir hatten kürzlich Gelegenheit, einen eigenartigen Befund in einer entzündlich veränderten Schilddrüse zu erheben, der wegen seiner Seltenheit einer genaueren Betrachtung wert ist. In der Literatur finden sich bisher 18 Beobachtungen von Plattenepithelvorkommen in Schilddrüsen. Die Frage nach der Entstehung dieser „Plattenepithelinseln" auch in anderen Organen ist vielfach erörtert worden — zahlreiche Forscher haben Versuche in dieser Richtung angestellt und auch Epithelbildungen solcher Art erzeugt — trotzdem ist sie aber immer noch nicht ganz geklärt. Es erscheint daher berechtigt, diese merkwürdige Beobachtung in der im folgenden dargelegten Arbeit näher zu beschreiben und die mögliche Entstehungsweise zu begründen.

Eigene Beobachtung.

Aus der Krankengeschichte*) einer 41jährigen Frau entnehme ich folgende Angaben:

Vorgeschichte: Nie ernstlich krank gewesen; seit etwa zwei Jahren ist der Hals langsam dicker geworden; in letzter Zeit gesteigerte Nervosität; suchte im Dezember 1939 einen Arzt auf, da ihr das Atmen und Schlucken Beschwerden machten; nach Jodmedikation keine Besserung. Der Hals wurde zusehends dicker; die Atembeschwerden verschlimmerten sich. Schon bei leichten Anstrengungen traten Luftknappheit und starkes Herzklopfen auf. Patient wird am 12. Februar 1940 dem Krankenhaus Nordhausen zur Operation überwiesen.

Befund: Mittelgroße Frau in gutem Ernährungszustand. Haut und sichtbare Schleimhäute gut durchblutet. Beide Lappen der

*) Für die Überlassung der Krankengeschichte bin ich Herrn Dr. Sandmann, Nordhausen, zu Dank verpflichtet.

Schilddrüse sind etwa faustgroß, sie fühlen sich derb an und machen die Bewegung beim Schluckakt mit.

Innere Organe: o. B.

Am 13. Februar Operation. Es fällt hierbei das eigentümlich milchige, grauweiße Aussehen des Schilddrüsengewebes auf, das den Verdacht einer Malignität erregt. Resektion der Struma. Es bleiben beiderseits walnußgroße Stücke von Drüsengewebe zurück.

Ein taubeneigroßes, braunrötliches, auf dem Schnitt gefeldertes, grauweißliches und ein mandelgroßes, graubräunliches, auf dem Schnitt graurötliches Gewebsstück wurden dem hiesigen Institut zur Untersuchung eingesandt (E. Nr. 1230/31, 1940).

Abb. 1. Übersichtsbild.
Plattenepithelhaufen in Lymphocyteninfiltration.

Mikroskopischer Befund: Das Schilddrüsengewebe ist entzündlich verändert. Es finden sich an einzelnen Stellen sehr große Lymphocyteninfiltrationen, die scharf an das einzelne Läppchen gebunden sind. Diese Lymphocytenansammlungen sind im Läppchen verschieden dicht (Abb. 1).

Die Septen sind teilweise unregelmäßig von Lymphocyten durchsetzt. Die prall mit Blut gefüllten Gefäße zeigen aber keine stärkere Auswanderung von Entzündungszellen. Die Schilddrü-

senfollikel sind nur mikroskopisch erkennbar; sie enthalten reichlich deutlich mit Eosin gefärbtes Kolloid. Die Epithelien sind kubisch, einreihig, gleichmäßig geordnet und zeigen keine Besonderheiten. In einzelnen kleinen Follikeln in der Nähe der Entzündungsstellen finden sich abgestoßene Epithelzellen, deren Kerne die gleiche Färbung wie das Follikelepithel aufweisen (Abb. 2).

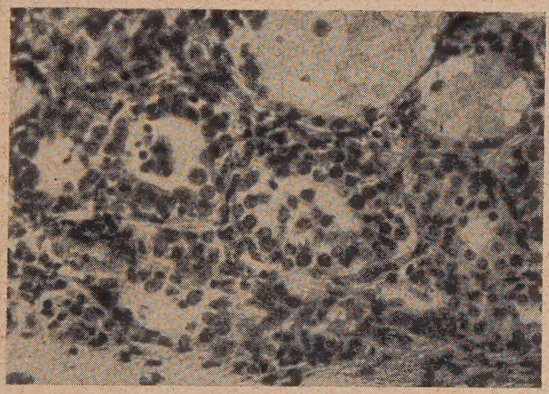

Abb. 2. Abgeschuppte Follikelepithelien.

Die Kapillaren zwischen den Follikeln sind an einzelnen Stellen stark mit Blut gefüllt. An den Stellen, wo die Lymphocyteninfiltration das Schilddrüsengewebe verdeckt, finden sich in den Lymphocytenhaufen merkwürdige Epithelnester.

Es handelt sich um Zellen, die bei der Hämatoxylin-Eosinfärbung einen auffallend hellen Kern aufweisen. Im Kern sind deutlich ein bis zwei Kernkörperchen zu erkennen. Die Form der Zellkerne ist oval, sie sind alle gleich groß und zeigen gleichmäßige Färbbarkeit. Mitosen können nicht beobachtet werden. An einigen Stellen sieht man deutliche Grenzen des Protoplasmas. Die Zellen sind polygonal und liegen im Verbande (Abb. 3). Daher sind sie als nichtverhornende Plattenepithelien zu charakterisieren.

An anderen Stellen kann man erkennen, wie diese hellen Epithelzellen röhrenförmig vorankriechen und bereits das Follikelepithel verdrängt haben (Abb. 4).

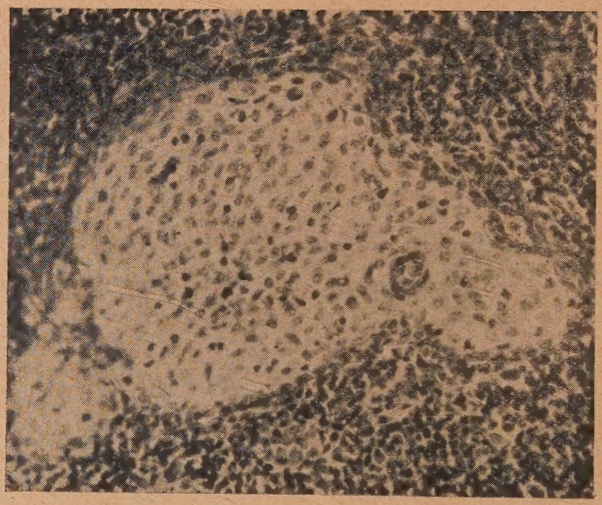

Abb. 3. Plattenepithelinsel.

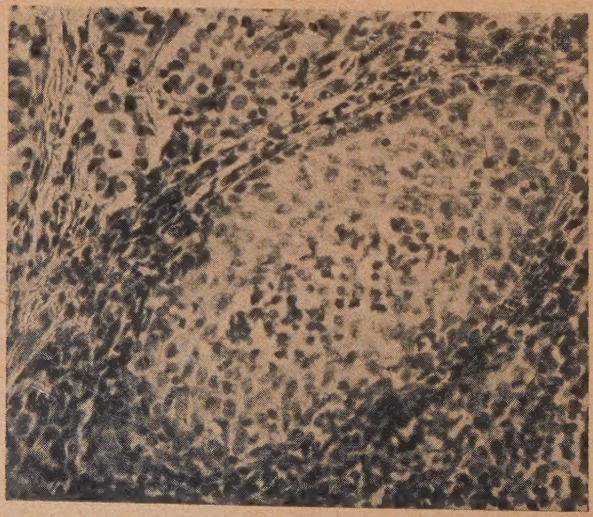

Abb. 4. Plattenepithelwucherung mit Verdrängung des Follikelepithels; am rechten oberen Rande ist das Follikelepithel noch deutlich erkennbar. Im Zentrum abgeschuppte Epithelien.

An wieder anderen Stellen ist das Follikelepithel noch vorhanden, das helle Plattenepithel aber in das Bläschen eingewuchert (Abb. 5).

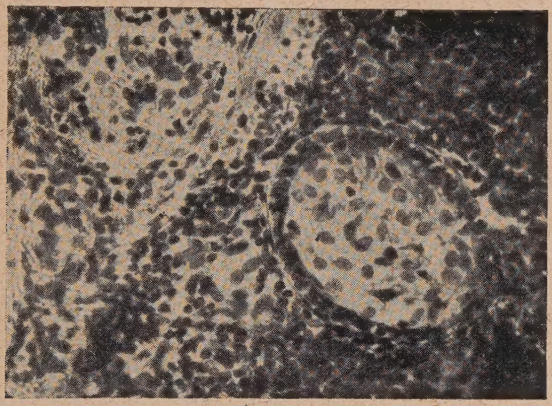

Abb. 5. Plattenepithelwucherung bei intaktem Follikelepithel.

Die Regelmäßigkeit der Zellen, ihre helle Färbung, keine Mitosen, alles das spricht dafür, daß dieses Wachstum als ein gutartiges, trotz des atypischen, nichtverhornenden Plattenepithels aufzufassen ist.

Das zweite Präparat zeigt nur Lymphdrüsengewebe, in dem Inseln einfachen soliden Epithels nach Art undifferenzierten Plattenepithels recht reichlich sind. Manchmal erinnern solche Stellen entfernt auch an Hassallsche Körper. Im großen und ganzen macht aber das drüsig gebaute Organ nicht den Eindruck eines Thymus.

Nachtrag aus dem Krankenblatt: Es werden nachträglich wegen Befürchtung auf maligne Entartung Röntgenstrahlen gegeben. (In fünf Sitzungen 100 % der H. E. D.)

Am 12. Juni 1940 findet eine Nachuntersuchung statt. Die Patientin hat trotz geringer Nahrungsaufnahme erheblich an Gewicht zugenommen. Das Gesicht ist aufgedunsen, die Finger sind

angeschwollen. Über Schlappheit in Armen und Beinen wird geklagt. Die Patientin ist abgestumpfter als früher, aber nicht teilnahmlos. Es finden sich Anzeichen myxödematöser Veränderung. Der Grundumsatz ist um 29 % erniedrigt. Die Blutsenkungsgeschwindigkeit ist nicht mehr erhöht. Es werden Schilddrüsenpräparate verordnet.

Bisherige Beobachtungen von Plattenepithelien in Schilddrüsen.

Kloeppel, F.C. (1910) beobachtet bei einer Untersuchung von 300 Schilddrüsen in vier Fällen als Nebenbefunde Plattenepithelnester.

1. Bei einem Neugeborenen finden sich große Plattenepithelzellen in einzelnen Follikeln.

2. In der Schilddrüse eines 53jährigen werden plattenepithelähnliche Zellen in mehreren parenchymatösen Knoten gefunden.

3. 61jähriger Mann; an mehreren Stellen sind ganz solide, aus Plattenepithel aufgebaute Epithelstränge mitten im Läppchen zu sehen.

4. 80jähriger Mann; mitten im interstitiellen Gewebe liegen vier Plattenepithelinseln, deren Zellen die charakteristischen scharfen Grenzen der Plattenepithelien aufweisen.

5. Meeker, L. (1923): 50jähriger Mann; chronische Thyreoiditis (Riedel-Struma); in einigen Schnitten des Operationsmaterials werden eigentümliche Gruppen von Epithelzellen angetroffen. Diese Zellnester sind hervorstechende Gebilde; sie liegen in einem Lymphknoten, in dem Septum zwischen den Läppchen oder im Schilddrüsenläppchen selbst. Die Epithelzellen sind groß und polyedrisch mit ovalem, bläschenartigen Kernen. An einigen Stellen sind die Zellen durch enge Spalten getrennt und durch feine Interzellularbrücken verbunden.

Wegelin (1926):

6. 29jährige Frau; Struma nodosa mit kleinfollikulären Adenomknoten. Es werden Häufchen polyedrischer Zellen von kon-

zentrischer Schichtung gefunden, die Abplattung, stärkere Färbbarkeit mit Eosin und zentrale Verhornung aufweisen.

7. 37jährige Frau; das Plattenepithel wird in einem großfollikulären Adenomknoten angetroffen, in welchem Blutungen stattgefunden haben. An mehreren Stellen läßt sich ein Überzug von mehrschichtigem Epithel nachweisen, der sich ganz allmählich in ein einschichtiges, hochgradig abgeplattetes Epithel fortsetzt. In dem Bindegewebe mit starker chronisch entzündlicher Infiltration sind auch noch einige Nester von Plattenepithel eingeschlossen.

8. Die Beobachtung wird nicht näher von W e g e l i n beschrieben, da sie sich ähnlich verhält wie die unter Nr. 6.

9. K r e u z b a u e r (1932): 45jährige Frau; kommt wegen Thyreoiditis chronica zur Operation; ein besonders auffälliger Befund sind Epithelnester, die aus kleinen, polygonalen, plattenepithelähnlichen Zellen bestehen, die zum Teil durch Bindegewebe voneinander getrennt sind und zum Teil in Lymphocytenhaufen eingebettet liegen. Es sind gelegentlich Übergänge zwischen den Schläuchen des Bläschenepithels und diesen soliden Epithelentwicklungen vorhanden.

10. E n g l i s c h und S l a n y (1936): 40jährige Frau mit einer ungewöhnlich derb-elastischen Struma, welche histologisch die Eigentümlichkeit zeigt, daß in die von Zylinderepithel aufgebauten drüsigen Formationen solide Epithelnester eingestreut sind. Sie weisen konzentrische Schichtung und auch die verschiedenen Merkmale des Plattenepithels auf.

11. u. 12. R i s a k (1936) berichtet in der Sitzung der Vereinigung pathologischer Anatomen Wiens über den Befund von Plattenepithel in zwei Fällen von eisenharter Struma (R i e d e l).

13. K r a m a n n (1937): 33jährige Frau; Struma colloides nodosa; Atembeschwerden bei Anstrengungen, Aufregungen, Müdigkeit und Haarausfall. Operation. Unter dem Mikroskop finden sich auf einigen Schnitten in bindegewebiger Umgebung solide, scharf begrenzte Epithelstränge und Inseln, deren Zellen infolge ihrer polygonalen Gestalt, ihres flächenhaften Aneinanderliegens und der zahlreichen, die benachbarten Zellen verbindenden Inter-

zellularbrücken, als Plattenepithelien angesprochen werden müssen; an einer Stelle zeigt sich das Bild beginnender Verhornung.

14., 15., 16. u. 17. Jaffé (1938): In vier Fällen wird bei bestehender Entzündung und Sklerose der Schilddrüse Umwandlung des Follikelepithels in Plattenepithel beobachtet.

18. Jentzer und Rutishauser (1939): 53jährige Frau; bei atrophierender, chronischer Thyreoiditis und doppelseitiger Nebennierentuberkulose werden neben atrophierenden Schilddrüsenepithelien und Zylinderzellsträngen Plattenepithelhaufen beobachtet, die aus atrophischen Bläschenepithelien entstehen, sobald die entzündlichen plasmolymphocytären Erscheinungen etwas abgelaufen sind. In diesem Falle kann das atrophische Epithel wieder wuchern und die hellen, plattenepithelähnlichen Zellen bilden. Es handelt sich um Inseln oft mit deutlicher Basalschicht, auf die sich helle, protoplasmareiche Zellkomplexe mit deutlicher Zellgrenze angliedern. Auch in Spezialfärbungen werden Epithelbrücken, Eleïdinkörner oder gar Keratoeleïdin und Verhornung vermißt.

Kritische Betrachtung.

Wenn wir das Schrifttum vergleichend betrachten, so finden sich fast die gleichen Bilder mit ausgezeichneten Mikrophotogrammen bei Meeker und Jentzer-Rutishauser. Es wird in beiden Beobachtungen eine chronische Entzündung der Schilddrüse beschrieben; vielfach zeigen sich in den Lymphknötchen auffallend helle Zellen, die an Plattenepithel erinnern. Auch bei den Beschreibungen von Kloeppel, bei denen leider Abbildungen fehlen, wird auf die eigentümlich helle Färbung des Protoplasmas hingewiesen; ferner auch darauf, daß diese Bildungen sicher nicht durch Schräg- oder Tangentialschnitte entstanden sein können, von einer Entzündung jedoch wird nichts erwähnt. Nur Wegelin spricht von einer stärkeren Färbbarkeit dieser polyedrischen Zellen, die er in Schilddrüsen mit starker chronisch entzündlicher Infiltration fand.

Es ist weiterhin auffallend, daß wir in einer größeren Anzahl

von Riedel'schen Strumen das Plattenepithelvorkommen beschrieben finden (Meeker, Kreuzbauer, Risak und Jaffé).

Kramann sieht zwar keine Entzündungen, aber eine starke Bindegewebskapsel mit bindegewebiger Umwandlung des Parenchyms, in dem sich die Plattenepitheleinlagerungen zeigen, deren Zellen in der Abbildung auffallend dunkel aussehen, im Gegensatz zu unserer Beobachtung und den Beschreibungen von Meeker, Kreuzbauer, Jentzer und Rutishauser. Er findet bereits an einzelnen Stellen Verhornungen, die auch Wegelin (Nr. 6 und 8 beschreibt.

Ganz aus der Reihe fällt die Beobachtung von Kloeppel (1) bei einem Neugeborenen, die nicht in diese Zusammenstellung einzuordnen ist.

In den vorliegenden 19 Beobachtungen ist nur bei zehn das Geschlecht aus der Anamnese einwandfrei festzustellen; eine gewisse Bevorzugung des weiblichen Geschlechtes (7mal) gegenüber dem männlichen (3mal) ist vorhanden. Trotzdem muß man mit der Auswertung dieser geringen Vorkommnisse zurückhaltend sein. Eine bestimmte Altersklasse, in der das Auftreten dieser merkwürdigen Plattenepithelinseln besonders auffällig wäre, läßt sich nicht klar hervorheben. Die bemerkenswertesten Befunde wurden zwischen dem 30. und 60. Lebensjahre beobachtet. Es fällt nur auf, daß bei vier Frauen das Alter zwischen dem 40. und 55. Lebensjahre, bei den drei Männern zwischen dem 50. und 80. Lebensjahre liegt.

Plattenepithelvorkommen in anderen Organen.

Nach diesem eigenartigen Befunde in der Schilddrüse erhebt sich nun die Frage, an welchen anderen Stellen des Körpers ähnliche ortsfremde „Plattenepithelinseln" beobachtet werden. Beim Studium der Literatur findet man, daß in fast allen Organen diese heterotope Epithelbildung das Augenmerk vieler Autoren auf sich gerichtet hat.

Im Nasen-Rachenraum, in den Nebenhöhlen, im Auge und

Ohr, sowie im Respirationstraktus und in den Harnwegen tritt diese Erscheinung offensichtlich häufig auf; sehr selten dagegen im Magen-Darmtraktus und in der Gallenblase. Lubarsch berichtet in einem Falle von dem Vorhandensein verhornenden Plattenepithels in der Gallenblase bei einem spitzen Kondylom. Im Ductus wirsungianus sah Yamagiva eine Umbildung des zylindrischen Epithels in Plattenepithel. Derartiges heterotopes Plattenepithel wird auch in Corpus uteri nach R. Meyer nur selten angetroffen, wenn man im Curettagematerial oftmals nachweisbare Plattenepithelien, die fast ausnahmslos der Cervixschleimhaut angehören, nicht berücksichtigt. Die Befunde von solchen „Plattenepithelknötchen" in der Gebärmutter sind mehrfach beschrieben worden; sie passen als Vergleich am besten zu unserer Beobachtung in der Schilddrüse; es zeigt sich geradezu eine verblüffende Ähnlichkeit des Erscheinungsbildes.

In dem entzündlichen hyperplastischen Drüsengewebe, an einigen Stellen mit Lymphocytenhäufungen, zeigen sich atypische Zellproliferationen. Es handelt sich um das Auftreten von Plattenepithelzellen in soliden Nestern. Die polygonalen Zellen sind sehr hell gefärbt, es sind keine Mitosen vorhanden, Hornbildung findet nicht statt, das atypische Epithel ist ruhig. Vollständig ausgereift kann man das Plattenepithel nicht nennen (Deelmann). Unter dem Zylinderepithel sieht man vereinzelte kleine Epithelinseln liegen, von denen die Wucherung ausgeht; stellenweise erkennt man die Verdrängung des Zylinderepithels durch das geschichtete Plattenepithel, das anfänglich knopfförmig in die Lichtung vorragt. Die Schichtung wird später so bedeutend, daß die Drüsenlichtung sehr stark aufgetrieben und das Epithel der den Zellhaufen gegenüberliegenden Wand erdrückt wird (R. Meyer). Kaufmann meint, daß indifferente Zellen unter dem im Anfang noch intakten Zylinderepithel liegen und diese soliden Plattenepithelinseln bilden.

Aus all den Beobachtungen können wir ersehen, daß die häufigste Epithelumbildung diejenige von Übergangs- oder Zylinderepithel in Plattenepithel ist und zumeist im Gefolge einer chronischen Entzündung angetroffen wird.

Tierversuche zur Erzeugung von Plattenepithel.

a) Durch chronische Reize.

Der Faktor des chronisch-entzündlichen Reizes wurde sehr bald in kausalen Zusammenhang mit der Genese der „Plattenepithelinseln" gebracht. Um diese Ausnahme zu bestätigen und das Problem der ortsungewöhnlichen Epithelentstehung zu einer befriedigenden Lösung zu bringen, wurden zahlreiche Tierversuche angestellt. Die theoretische Stütze aller dieser Versuche bildete die „Reiztheorie" von Virchow.

Einige Forscher konnten eine Epidermisierung von normalerweise kein Pflasterepithel führenden Organen im Tierversuch nachweisen.

Lubarsch gelang es, inselförmige Plattenepithelbildungen in der Harnblase eines Kaninchens zu erzeugen, nachdem er Schleimhautdefekte angelegt hatte, die er chemisch reizte und dann Gallensteine vom Menschen und Kirschkerne in die Harnblase brachte.

In zwei von 94 Fällen sah Fütterer Bildung von geschichtetem Plattenepithel in der Magenschleimhaut, aus der er ein Stück reseziert und durch Einspritzung von Pyrogallussäure die Heilung verzögert hatte.

B. Fischer spritzte eine Ätherlösung von Scharlachrot in die Brustdrüse von Kaninchen. Die Zylinderepithelien des Milchganges gingen zugrunde; Plattenepithelien wucherten an ihrer Stelle.

Besonders bekannt sind die Beobachtungen Teutschländers, der in gewissen Stadien einer chronisch-bronchiektatischen Pneumonie verhornendes Plattenepithel in Rattenlungen fand.

Kawamura schnitt Schleimhautlappen aus der Trachea von Kaninchen und Hunden und konnte bei 12 Versuchstieren zweimal Neubildung von geschichtetem Plattenepithel feststellen.

Am meisten interessieren uns hier die Versuche von Yoshida, der 30 Mäusen, Ratten und Meerschweinchen eine Olivenöllösung von o-Amidoazotoluol (enthalten im Biebricher Scharlachrot), das wegen seiner epithelisierenden Wirkung bekannt ist, un-

ter die Haut spritzte und die Veränderungen der Schilddrüse genau beobachtete. Nach einer Versuchsdauer von 3—5 Wochen zeigte das mikroskopische Bild der Schilddrüse eine auffallende Degeneration der Zellen, Schwund des Kolloids, Zerfall der Follikel, Abschuppung der Epithelien, Parenchymuntergang und Wucherung des Zwischenbindegewebes. Zu einem späteren Zeitpunkt entsteht eine Art Neubildung des Follikelepithels, das in die Lichtung hinein Sprossen bildet; — die neuen Zellen sind groß, hell und vieleckig — Intercellularbrücken- oder Stachelbildung ist nicht deutlich. — Sie zeigen die Erscheinung der Verhornung und besitzen die Eigenschaften von Plattenepithel. Im Zwischengewebe findet sich keine Entzündung, auch lymphocytäre Reaktionen kommen nicht vor. Je mehr das Parenchym zerfällt, um so deutlicher ist die Wucherung. In dieser Versuchsserie konnte Yoshida sechs positive Ergebnisse erzielen. Seine Beschreibungen zeigen offensichtlich in vielen Punkten eine große Übereinstimmung mit unserer Beobachtung.

In einigen Fällen einer anderen Versuchsreihe mit o-Amidoazotoluol gefütterter Ratten fand Yoshida in Magen und Harnblase Plattenepithelbildungen.

Es muß hier betont werden, daß bei allen Versuchen des japanischen Forschers das Futter aus ungeschältem Reis bestand.

Brass und Heep stellten auf Anregung von Fischer-Wasels eine Reihe ähnlicher experimenteller Untersuchungen an, um die Yoshida'schen Ergebnisse genau nachzuprüfen.

Brass fütterte 29 chronisch-arsenvergiftete weiße Mäuse mit Scharlachrotöl und konnte 17mal eine zystische Entartung der Schilddrüse, bei der in zwei Fällen an Stelle des flachen bis kubischen Follikelepithels mehrschichtiges Plattenepithel getreten war, beobachten. Die Zellkerne der in die Follikel vorspringenden Plattenepithelpolster sind meist erheblich größer, blasser gefärbt und untereinander sehr ungleich. Verhornung ist nicht zu sehen.

Heep fand nur ein einziges Mal in einer Schilddrüse Plattenepithel mit Verhornung in o-Amidoazotoluolversuch nach Fütterung von ungeschältem Reis; besonders augenfällig waren in die-

sen Versuchen die Leberveränderungen, die mit deutlichen regeneratorischen Prozessen einhergingen.

Es erscheint besonders beachtenswert, daß die Ergebnisse Yoshidas immer nur dann bestätigt werden konnten, wenn bei den Versuchen nicht gewöhnliche, sondern die japanische Reisnahrung verwandt wurde.

Faßt man nun alle diese experimentellen Beobachtungen zusammen, so ist daraus zu ersehen, daß künstlich gesetzte mechanische oder chemische Reize eine inselförmige Plattenepithelwucherung zur Folge haben können; es gelang aber nicht in jedem Falle, Plattenepithel zu erzeugen.

Es zeigt sich ferner, daß die Gesamtzusammensetzung der Nahrung für die Versuche zur Erzeugung von Plattenepithelumbildungen mit von großer Bedeutung ist.

b) Bei Avitaminosen.

Daß die Ernährungsweise einen großen Einfluß auf das Schilddrüsenepithel ausübt, geht aus den Versuchen vieler Forscher hervor; daneben werden auch Licht- und Temperatureinflüssen eine besondere Bedeutung zugemessen.

Am längsten bekannt sind degenerative Veränderungen am Epithel der Haut und der Schleimhäute bei Mangel an Vitamin A; aber es ist bei der innigen Beziehung der einzelnen Vitamine untereinander und ihrem Einfluß auf den Zellstoffwechsel wohl nicht ausgeschlossen, daß auch die anderen Vitamine beim Wachstum der Epithelien eine Rolle spielen und bei Mangelzuständen für die Neubildung heterotopen Epithels mit ein begünstigender Faktor sein können. Die eben beschriebenen Versuche (Yoshida, Brass und Heep) bei B-Avitaminose sprechen für diese Annahme.

An der Schilddrüse wurde zuerst die Abhängigkeit der Funktion endokriner Drüsen von einer reichlichen Vitaminzufuhr beobachtet. Die anfänglichen Ergebnisse sind in vieler Hinsicht widersprechend, ein Umstand, der wohl darauf zurückzuführen ist, daß es erst in den letzten Jahren gelang, reine Vitaminpräparate herzustellen.

Goldblatt und Benischek sahen bei 17 von 18 Ratten, deren Kost arm an Vitamin A war, eine Umwandlung von zylindrischem, kubischem oder Übergangsepithel zu verhornendem Plattenepithel in den Luftwegen, Speicheldrüsen, dem Nierenbekken, Ureter, der Harnblase und der Nase.

Durch eine Fütterung, deren wichtigste Eigenschaft der Mangel an Vitamin A ist, hat McCarrison eine lymphadenoide Struma erzielt; in einigen Drüsen fanden sich zystenartige Gebilde.

Spence bemerkte in den meisten Fällen Zysten, in deren Wänden das Epithel kubisch oder platt, teilweise verhornt war.

Genauere Beobachtungen an der Schilddrüse aus der letzten Zeit liegen von Uotila vor. Das Ergebnis des A-Avitaminoseversuches ist besonders charakteristisch: Die Schilddrüsen zeigen leichte degenerative Veränderungen und Neigung zur Hyperfunktion. Im Zusammenhang mit einer kleinfollikulären und kolloiden Hyperplasie tritt in 5 von 20 Fällen eine eigenartige Hornperlen- und Zystenbildung auf, in der das Follikelepithel in ein geschichtetes Plattenepithel umgewandelt ist.

Bei Entfernung des ganzen B-Vitaminkomplexes nimmt Uotila eine Atrophie in der Schilddrüse und eine teilweise vakuoläre Degeneration der Epithelzellen wahr. Bei C- und D-Avitaminose sind keine besonders augenfälligen Veränderungen zu finden.

Heterotope Epithelneubildung begünstigende Faktoren.

Wir haben nun eine Reihe von Faktoren kennengelernt, die eine ortsfremde Epithelneubildung offensichtlich zu begünstigen scheinen. Bei den meisten Beobachtungen sticht die chronisch entzündliche Infiltration der Schilddrüse hervor, wobei die mit Sklerose einhergehende Thyreoiditis wohl eine besondere Rolle spielt. Kreuzbauer berichtet über fünf Riedel-Strumen, bei denen er eigenartige Epithelinseln in den Drüsenbläschen beobachtete; hat diese aber nicht klar als Plattenepithelien bezeichnet.

Einige Autoren glauben, die ortsungewöhnlichen Epithelbefunde in normalem nicht entzündetem Gewebe als Zeichen einer

abgelaufenen Entzündung deuten zu können (Teutschländer, Schütz).

Ein besonderes Augenmerk verdient die Beobachtung von Jentzer und Rutishauser, die bei Nebennierentuberkulose und gleichzeitiger Atrophie der Schilddrüse, Plattenepithelnester finden; auch hier ist die Veränderung der Thyreoidea durch einen chronisch entzündlichen Prozeß bedingt. Das Merkwürdige ist nur, daß sie mit der Erkrankung der Nebennieren gekoppelt zu sein scheint, und es sich nach M. B. Schmidt um einen sogen. „thyreosuprarenalen Typus" einer pluriglandulären Erkrankung auch handeln kann.

M. B. Schmidt ist der Meinung, daß die gelegentlich der Addisonschen Krankheit zugrunde liegenden Atrophie der Nebennieren ziemlich regelmäßig mit lymphatischen Neubildungen in der Schilddrüse verbunden ist, die sich diffus über die Schilddrüsenläppchen ausbreitet, mit Atrophie des Parenchyms einhergeht und mit Sklerose endet; er beobachtet darin nicht selten „helle Zellbezirke", die er nicht als Lymphogonien, sondern als zurückgebildete Follikelepithelien anspricht. Die letzte Ursache dieses Krankheitsbildes sieht er in einer konstitutionell minderwertigen Anlage dieser innersekretorischen Organe.

Neben dem chronischen Entzündungsreiz kann aber wohl auch eine Änderung der Druckverhältnisse in den Follikeln, wie sie bei Adenomknoten angetroffen wird, Anlaß geben zu dieser eigenartigen Umbildung des Epithels (Kloeppel).

Die experimentellen Ergebnisse lehren uns, daß ebenso künstlich erzeugte chemische oder physikalische Reize dieses seltene Erscheinungsbild hervorrufen können.

Schließlich zeigen zahlreiche Versuche, daß die Art der Ernährung und die Einwirkung der Vitamine bei der Genese der Epithelveränderungen von Bedeutung sind, auch an den Einfluß durch hormonale Störungen müssen wir denken, da diese ebenso wie die Vitamine spezifisch auf den Zellstoffwechsel wirken (Beobachtung Jentzer und Rutishauser).

Meistens werden regeneratorische Prozesse bei der Bildung des atypischen Epithels beobachtet.

Alle diese verschiedenartigen Faktoren lassen sich jedoch nun nicht zu einem abgeschlossenen Bild zusammenfügen. Wir können auch keine Beziehung finden, daß etwa bei dem Zusammentreffen dieser oder jener Faktoren unbedingt „Plattenepithelinseln" entstehen müßten. Wir wissen nicht, wie die Eigenschaft des Reizes beschaffen sein muß und auf welche Art er die durch uns erkennbaren Veränderungen erzeugt. Die vielen negativen Ergebnisse der „Reizversuche" sprechen aber dafür, daß der Reiz allein das Wesentliche nicht sein kann. Vielmehr müssen wir uns zu der Annahme bekennen, daß neben den äußeren Lebensbedingungen ein Faktor maßgebend ist, der in einer gewissen Disposition zu dieser Plattenepithelbildung zu suchen ist, mag diese nun konstitutionell angeboren oder durch irgendeine exogene Einwirkung bedingt sein. Wir finden also eine Abhängigkeit

1. von der pathogenen Noxe und
2. von der Reaktionsbereitschaft der Schilddrüse, die von den Eigenschaften des Epithels abhängig ist.

Die Entstehung der Plattenepithelinseln in Schilddrüsen.

Über die Entstehungsmöglichkeiten der Plattenepithelbefunde in Schilddrüsen sind verschiedene Ansichten geäußert und zumeist folgende Ursachen in Erwägung gezogen worden:

1. Persistenz des Ductus thyreoglossus,
2. Reste des ultimobranchialen Körpers,
3. Keimversprengung oder -Verlagerung,
4. Metaplasie.

1.

Zur Betrachtung dieser Möglichkeiten müssen wir uns die entwicklungsgeschichtlichen Vorgänge kurz vergegenwärtigen.

Die entodermale Anlage der Schilddrüse erscheint als eine Einsenkung — das spätere Foramen caecum — in der Medianebene des Mundhöhlenbogens zwischen dem ersten und zweiten Kiemenbogen. Das eingesenkte Schilddrüsenknötchen löst sich vom Mut-

terboden ab, senkt sich im Mesoderm kaudalwärts und hinterläßt zumeist einen epithelialen Strang, den Ductus thyreoglossus. Das anfängliche Schilddrüsengebilde besteht aus dicht gedrängten Epithelsträngen, die in einzelnen Zellgruppen zerlegt werden, welche die Anlage der Follikel darstellen.

Es können sich Teile des Ductus thyreoglossus erhalten, die am kranialen Ende manchmal Plattenepithel besitzen, was leicht zu verstehen ist, da ja der Boden der Mundhöhle vom Ektoderm gebildet wird (v. Eiselsberg). Aus solchen persistierenden Stücken entstehen häufig Zysten und Kröpfe. Solche Zysten sind gewöhnlich von einer bindegewebigen Kapsel umgeben und weisen neben geschichtetem Plattenepithel, das sich nach dem Lumen zu immer mehr zu flachen Schuppen umgestaltet, Zylinder- und Flimmerepithel sowie in manchen Fällen Knorpelinseln auf (Bayer).

Die in unserer Beobachtung vorliegenden scharf begrenzten Plattenepithelwucherungen mit den auffallend hellen Zellen können wir nur schwerlich in eine Beziehung zu Resten des ehemaligen Ductus thyreoglossus bringen.

2.

Der Anhang der vierten Schlundtasche wandelt sich zu einem dickwandigen Epithelschlauch um, der sich von der Tasche ablöst und später ein Bläschen darstellt, das ventrokaudalwärts vorrükkend an die Schilddrüse gelangt, wo es sich beim Menschen wahrscheinlich zurückbildet. Man nennt dieses Gebilde den telo-, post- oder ultimobranchialen Körper. Unter abnormen Umständen können Abschnitte der Schlundtaschen erhalten bleiben, die normalerweise untergehen und den Anlaß zur Entstehung von branchiogenen Fisteln, Zysten oder auch Tumoren geben.

Der histologische Bau des postbranchialen Körpers ist von Getzowa eingehend studiert; es findet sich ein verzweigtes Ausführungssystem mit ein- bis mehrschichtigem, meist zweischichtigem, kubischem, abgeplattetem, zylindrischem und auch flimmertragendem Epithel. Die verschiedenen Arten des Epithels können nebeneinander vertreten sein. Der postbranchiale Körper persistiert nur sehr selten bei normal entwickelter Thyreoidea.

Diese Beschreibungen passen ebenfalls in keiner Weise zu unserem charakteristischen Befund.

3.

Die Heterotopie des Plattenepithels in der Schilddrüse auf Keimversprengung oder -Verlagerung zurückzuführen, wie es etwa den Anschauungen von Wilms oder Cohnheim entspricht, wird heute von vielen Autoren abgelehnt. Fast alle Keimesverirrungen treten beim ausgebildeten Individuum in bereits makroskopisch wahrnehmbarer Weise als Zysten oder kleine, aus dem Rahmen der sonstigen Körperformationen fallende Bildungen hervor (Lubarsch). Fischel ist der Auffassung, daß sich die an abnormen Stellen entwickelnden, versprengten Keimblattzellen ungewöhnlichen Reizen ausgesetzt sind, wodurch sie zu abnormer Wucherung, d. h. zur Geschwulstbildung, veranlaßt werden. Askanazy lieferte die Bestätigung, indem er an Tieren, die mit Fetalbrei geimpft waren, der mit Ätherwasser und Ätherdampf tagelang vorbehandelt worden war, „spontane" bösartige Rattentumoren erzeugte.

Wir glauben, die Entstehungsmöglichkeit des ortsungewöhnlichen Epithels auf Grund von Versprengung embryonaler Zellkeime hier ausschließen zu können.

4.

Das Auftreten von Plattenepithelien in der Schilddrüse wird von Wegelin, Kreuzbauer, Risak, Kramann, Jaffé, Jentzer und Rutishauser als das Ergebnis metaplastischer Vorgänge erklärt.

Rudolf Virchow, der für den Begriff der Gewebsumwandlung — „die Umbildung schon gegebener Massen" — das Wort Metaplasis prägte, wollte damit die Möglichkeit einer „Persistenz der Zellen bei Veränderung des Gewebscharakters" ausdrücken.

Der Begriff der Metaplasie hat im Laufe der Jahre mancherlei Auslegungen erfahren, man hat ihn mit allen möglichen Worten zu erklären versucht.

Von den verschiedenen Fassungen hat die von Lubarsch den meisten Anklang gefunden, der unter Metaplasie versteht: „Die Umwandlung oder den Ersatz spezifischer Zell- oder Gewebsstruktur durch andersartige, ebenfalls bestimmt differenzierte, von gleichartigem Gewebe gebildete Struktur."

Krompecher hält die Epithelmetaplasie für einen komplizierten, regeneratorischen Umwandlungsprozeß, bei dem indifferente Zellen beteiligt sind; er nennt diese Zellen, die mit besonderen Fähigkeiten ausgestattet sind, „Basalzellen" und sagt, „das Problem der wahren Metaplasie ist ein Basalzellenproblem".

R. Meyer schlägt vor, die völlig unbewiesenen Metaplasien indifferenzierter Zellen möglichst auszuschalten; denn „Differenzierung ist keine Metaplasie".

Auf der Suche nach Formulierungen für den Begriff der Metaplasie und nach Worten für jene indifferenzierten multipotenten Zellen — man hat sie „Keimzellen", „Kambiumzellen", „Ersatzzellen", „Knotenzellen", „staminale Zellen", „Postregenerationsmechanismen" und „Indifferenzzonen" genannt — denen die Fähigkeiten zu solchen Epithelumbildungen zugesprochen werden sollen, werden wir immer mehr auf die entwicklungsgeschichtlichen Vorgänge hingelenkt. Fischels Beobachtungen bei Regenerationsexperimenten niederer Tiere und seine Ausführungen über die Organdeterminierung innerhalb der Keimblätter scheinen Aufschluß zu geben über viele Vorgänge bei der Umbildung von Geweben: „Auf die Pluripotenz der embryonalen und auch der Zellen des fertigen Organismus lassen sich viele Tatsachen aus dem Gebiete der Varietäten, der abnormen und der pathologischen Entwicklung, der Regeneration und besonders vieles von dem zurückführen, was man in der pathologischen Histologie als Metaplasie und als Heteroplasie bezeichnet. Hierbei handelt es sich also überhaupt nicht um eine „Metaplasie", um eine Umwandlung, sondern um das Sichtbarwerden einer bereits in den betreffenden Zellen vorhanden gewesenen Potenz. — Die Annahme einer rückläufigen Entwicklung, rückläufigen Differenzierung, Entdifferenzierung oder Verjüngung ist nicht bewiesen und bei Anerkennung der Multipotenz auch nicht notwendig, da sich alle hier in Be-

tracht kommenden Tatsachen auch durch diese Pluripotenz ungezwungen erklären lassen" (S. 170).

Gruber gewährt den Begriff der Metaplasie keine Daseinsberechtigung im Sinne einer „Umdifferenzierung" oder einer differenzierten Gewebsentwicklung, da doch etwas Unmittelbares der Gewebswandlung ursprünglich damit gemeint sein sollte. „Wir erkennen also heute, daß man alle Umdifferenzierung als eine Frage der Neuentwicklung von Zellen und Geweben im regenerativen Geschehen zu behandeln hat" (S. 22).

Im Sinne Grubers wollen wir die in unserer Beobachtung gefundenen „Plattenepithelinseln" als eine Neubildung verstanden wissen. Die auffallend hell gefärbten Zellkerne, sowie das Fehlen von Mitosen und Verhornungserscheinungen sprechen wohl für ein noch nicht vollständig ausgereiftes Plattenepithel. Bei den von Wegelin und Kramann beschriebenen Plattenepithelzellen mit stark dunkel gefärbten Kernen scheint es sich um ältere Prozesse zu handeln; die bereits eingetretene Hornbildung spricht auch dafür.

Das Auftreten von Plattenepithelhaufen erweckt bei den meisten Beobachtern auf den ersten Blick den Verdacht einer Malignität. Wir können praktisch diese Plattenepithelwucherung als gutartig bezeichnen, ohne die Möglichkeit eines Ausganges in Carcinom zu bestreiten, wobei man sich vorstellen kann, daß aus denselben indifferenzierten Zellen ebenso gut bösartige wie gutartige Neubildungen hervorgehen können. Die Gefahr der Carcinomentstehung aus dem Plattenepithel wird aber wohl überschätzt.

Aus all den Untersuchungen ergibt sich, daß die Entstehung des Plattenepithels in der Schilddrüse in der Pluripotenz der Epithelzellen zu suchen ist.

Solche Plattenepithelinseln können angeboren (Klöppel) sein, sie treten aber gewöhnlich im späteren Leben infolge von Regenerationen bei Entzündungen auf.

Von den anderen Autoren sind die verschiedenen Stadien der Plattenepithelbildung beschrieben worden. Unsere Beobachtung wird in das Anfangsstadium zu rechnen sein.

Es scheinen vor allem, nach den experimentellen Ergebnissen zu schließen, bestimmte Wirkstoffe eine große Rolle zu spielen, die als Fermente bei chronischen Entzündungen, bei Vitaminmangelkrankheiten, vielleicht auch bei hormonalen Störungen, in Erscheinung treten. Abhängig dürften diese Epithelneubildungen noch von einer bestimmten Disposition sein.

Zusammenfassung.

1. Es wird eine Beobachtung von Plattenepithel in einer chronisch entzündeten Schilddrüse mitgeteilt.
2. Das Plattenepithel liegt teilweise in den Follikeln und zeichnet sich durch auffallend helle Zellen aus.
3. Es handelt sich um ein gutartiges Wachstum, das in keiner Beziehung zum Geschwulstwachstum steht.
4. Bei Beobachtungen im Schrifttum findet sich Plattenepithel meistens in entzündeten Strumen, vor allem in Riedel-Strumen und in Schilddrüsen, die durch ihren Bindegewebsreichtum auffallen, so daß eine frühere Entzündung in Betracht gezogen werden muß.
5. In Tierversuchen läßt sich Plattenepithel in Schilddrüsengewebe durch chronische chemische Reize und bei Avitaminosen erzeugen.
6. Die Entstehung des Plattenepithels im Schilddrüsengewebe wird weder als Rest eines persistierenden Ductus thyreoglossus, des ultimobranchialen Körpers, oder eines versprengten Keimes, noch als das Ergebnis einer unmittelbaren Metaplasie angesehen. Es handelt sich vielmehr um das Sichtbarwerden einer bereits in den regenerierenden Zellen vorhanden gewesenen Potenz bei einer bestimmten Disposition, deren Auslösung durch Wirkstoffe, bei chronischer Entzündung wahrscheinlich durch Fermente, in anderen Beobachtungen durch A- oder B-Vitaminmangel begünstigt oder durch hormonale Störungen beeinflußt werden kann.

Schrifttum.

Askanazy: Neue Befunde aus experimentell erzeugten Teratoiden. Intern. Pathol. Kongr. 1912, S. 25.

Bayer: Zwei Fälle von Zysten des Ductus thyreoglossus. Zentralbl. f. Pathol. 49, S. 137, 1930.

Bencini, B.: Biologische Basis, Doktrin und Auslegung der metaplastischen Phänomene. Zentralbl. f. Pathol. 65, S. 189, 1936.

Borst, M.: Das pathologische Wachstum. Aschoffs Lehrbuch der pathologischen Anatomie, 8. Aufl. 1, S. 531, 1936.

Brass, K. A.: Zellwucherungen in Leber und Schilddrüse durch enterale oder parenterale Zufuhr von Scharlachrot. Frkf. Ztschr. f. Pathol. 50, S. 63, 1937.

Deelmann, H. T.: Die Histopathologie der Uterusmucosa. Leipzig 1933, S. 115—143.

v. Eiselsberg: Die Krankheiten der Schilddrüse. 1901, S. 14.

Englisch und Slany: Ein ungewöhnliches epitheliales Gewächs der Schilddrüse. Zentralbl. f. Chir. 63, S. 2830, 1936.

Fischel, A.: Lehrbuch der Entwicklung des Menschen. 1929, S. 166—190 und 319—333.

Fischer-Wasels: Die experimentelle Erzeugung des malignen Leberzelladenoms durch o-Amidoazotoluol. Zentralbl. f. Path. 66, S. 359, 1936-37.

Fütterer, G.: Über Epithelmetaplasie. Lubarsch-Ostertags Erg. Pathol. 9, II, S. 706, 1903.

Getzowa, S.: Zur Kenntnis des postbranchialen Körpers und der branchialen Kanälchen des Menschen. Virchows Arch. 205, S. 208, 1911.

Goldblatt und Benischek: Vitamin-A-Mangel und Metaplasie. The journ. of exper. Med. 46, S. 699, 1927.

Gruber, Gg. B.: Über Metaplasie. Mchn. Med. Wchschr. 1939, Nr. 1, S. 22. Anmerkungen zur Frage der Weichteilverknöcherungen, besonders der Myophologie osteoplastica. Virchows Arch. 260, S. 457, 1926. Die Morphologie der Mißbildungen des Menschen und der Tiere. Jena 1932. R. Hückel: Die Entwicklungsstörungen der Schilddrüse, S. 670.

Heep, W.: Zellwucherungen in Leber und Schilddrüse durch enterale oder parenterale Zufuhr von o-Amidoazotoluol. Frkf. Ztschr. f. Pathol. 50, S. 48, 1937.

Hundhausen: Über den Einfluß verminderter Nahrungszufuhr auf Schilddrüse und thyreotropes Hormon des Hypophysenvorderlappens. Arch. f. exper. Pathol. 192, S. 634, 1939.

Jaffé: Epithelmetaplasie der Schilddrüse. Arch. of Path. 23, Nr. 6, S. 821, 1937.

Jentzer und Rutishauser: Atrophierende chronische Thyreoiditis und doppelseitige Nebennierentuberkulose mit eigentümlichen Auswirkungen. Dtsch. Ztschr. f. Chir. 252, S. 567, 1939.

Kawamura: Beiträge zur Frage der Epithelmetaplasie. Virchows Arch. 203, S. 420, 1911.

Kaufmann, E.: Lehrbuch der speziellen pathol. Anatomie, 7. u. 8. Aufl., 2. Bd., S. 1270, 1929.

Kloeppel, F. C.: Vergleichende Untersuchungen über Gebirgs- und Tieflandschilddrüsen an Berliner, Göttinger und Freiburger Material. Zieglers Beitr. z. pathol. Anat. 49, S. 579, 1910.

Konschegg, Th.: Zur Epithelmetaplasie. Virchows Arch. 259, S. 89, 1926.

Kramann, G.: Über Plattenepithelbefunde in einer Struma colloides nodosa. Dissertation, München 1936.

Kreuzbauer, F. H.: Die Thyreoiditis chronica. Arch. klin. Chir. 163, S. 86, 1930. Thyreoiditis chronica. Arch. klin. Chir. 166, S. 178, 1931.

Krompecher, E.: Basalzellen, Metaplasie und Regeneration. Zieglers Beitr. z. pathol. Anat. 72, S. 163, 1924. Zur vergleichenden Histologie der malignen Schilddrüsengeschwülste. Zieglers Beitr. z. pathol. Anat. 73, S. 386, 1925.

Lubarsch, O.: Zur Lehre von der Metaplasie. Dtsch. Ztschr. f. Chir. 227, S. 48, 1930. Die Metaplasiefrage und ihre Bedeutung für die Geschwulstlehre. Arb. a. d. pathol. Abtlg. d. hyg. Inst. in Posen, Wiesbaden 1901, S. 205.

Meeker, L.: Riedel-Struma mit Resten des postbranchialen Körpers. The Americ. journ. of Pathol. 1, S. 57, 1925.

Meyer, R.: Die pathologische Anatomie der Gebärmutter. (Mehrschichtiges Epithel, „Plattenepithel" im Corpus uteri.) In Henke-Lubarsch: Lehrbuch der spez. pathol. Anat. und Histologie, VIII, 1, S. 176, 1930.

Müller, E.: Thyreosuprarenale Erkrankung. Zentralbl. f. Pathol. 70, S. 289, 1938.

Risak: Bericht. Sitzung der Vereinigung pathol. Anatomen Wiens, 1936. Zentralbl. f. Pathol. 66, S. 257, 1936/37.

Satwornitzkaja und Simnitzky: Experimentell-morphologische Untersuchungen der Schilddrüse bei Avitaminose B. Virchows Arch. 266, S. 329, 1927.

Schmidt, M. B.: Eine biglanduläre Erkrankung (Nebenniere-Schilddrüse) bei Morbus Addisonii. Verh. d. Dtsch. Pathol. Ges. 1926, S. 212.

Schütz, W.: Oberkieferhöhlenkarzinome und Metaplasie. Ztschr. f. Krebsforsch. 39, S. 152, 1933.

Teutschlaender, O.: Beiträge zur Kenntnis heterologer Bildungen. Verh. d. Dtsch. Pathol. Ges. 1914. Über Epithelmetaplasie mit besonderer Berücksichtigung der Epidermisierung der Lunge. Zentralbl. f. Pathol. 30, S. 433, 1919.

Uotila: Über die Schilddrüsenveränderungen bei A-, B-, C- und D-Avitaminosen. Virchows Arch. 301, S. 535, 1938.

Virchow, R.: Zellularpathologie, 1871, 4. Aufl., S. 70.

Wegelin, C.: Schilddrüse (Epithelmetaplasie in Adenomen). Henke-Lubarsch: Handbuch d. spez. pathol. Anat. u. Histol. VIII, S. 227.

Wendt, H.: Schilddrüse und Vitamin A. Med. Klin. 1936, Nr. 1, S. 27.

Yamagiva, K.: Zusammenfassende Berichte der Ergebnisse von Versuchen über die Entstehung der epithelialen Geschwülste. Virchows Arch. 245, S. 20, 1923.

Yoshida, T.: Experimenteller Beitrag zur Frage der Epithelmetaplasie. Virchows Arch. 283, S. 29, 1932.

Lebenslauf.

Am 20. Januar 1914 wurde ich, Waldemar Ernst Wilhelm Loytved, als Sohn des Arztes Ernst Loytved und seiner Ehefrau Marie, geb. Schulze Höing, in Aleppo in Syrien geboren. Ich besuchte das Reform-Real-Gymnasium zu Unna in Westfalen und bestand Ostern 1933 die Reifeprüfung.

Am 1. April 1933 trat ich als Fahnenjunker (im San.-Korps) in das Heer ein.

Die vorklinischen Semester studierte ich in Königsberg, Würzburg und Berlin, bestand im Sommer 1934 das Vorphysikum in Würzburg und am Ende des Sommer-Semesters 1935 das Physikum in Berlin. Als Kliniker war ich ein Semester in München, die übrigen in Berlin immatrikuliert, wo ich am 28. November 1938 das medizinische Staatsexamen ablegte. In den darauffolgenden Monaten war ich bis zum Ausbruch des Krieges als Medizinalpraktikant an der Inneren-, Frauen-, Kinder- und Haut-Klinik der Charité tätig und erhielt am 28. August 1939 meine Approbation als Arzt.